口腔頰部黏膜下玻璃異物

陳建志[1,2,3]* 魏銘華[1] 簡德源[1]

行政院衛生署桃園醫院耳鼻喉科[1] 財團法人奇美醫學中心耳鼻喉科[2]

天主教輔仁大學 醫學院醫學系[3]

摘 要

臉部外傷常見於急診，若有異物滯留未取出時，短期內可能會造成傷口感染或癒合不良，長期滯留則會引發慢性發炎、膿瘍形成或肉芽腫。一46歲男性，曾於2003年因臉部外傷而於他院急診就診，爾後情況穩定並未回診。1年後，左側口腔頰部黏膜逐漸出現腫脹及疼痛，遂於2005年求診於本院。理學檢查發現有左側口腔頰部黏膜有一1×2cm的腫塊，電腦斷層亦顯示左頰部黏膜內有一周圍被軟組織包圍的高密度訊號之病灶。最後，手術自左頰部口腔黏膜內取出一大小1.0×0.5×0.2cm之玻璃異物，鑒於外傷病史，應爲當時急診處置時所遺留。特提出此一案例報告，以爲急診處理時的警惕。

關鍵字：玻璃異物滯留，面部外傷

*通訊作者

收件日期：2007年9月24日；接受日期：2007年11月5日

前言

臉部外傷常見於急診，若有異物滯留未取出時，短期內可能會造成傷口感染或癒合不良，長期滯留則會引發慢性發炎感染、膿瘍形成或肉芽腫。本院於2005年遭遇一頰部黏膜下異物滯留之案例，除了罕見外，特提出報告以爲急診處理的警惕。

病例報告

一46歲男性，於2003年打架時被酒瓶敲擊，玻璃碎片刺穿左臉頰，於他院接受急診處置後，情況穩定並未返回該院複診。1年後，左側口腔頰部黏膜產生一逐漸變大的腫塊，在咀嚼時感覺疼痛，於2005年求診於本院。門診理學檢查發現左邊外側臉頰有一3cm疤痕，於左側口腔頰部黏膜內可觸摸到一1×2cm、質地堅硬、固定、邊緣界線明顯且局部壓痛的腫塊，約略可摸到其內有一硬質、邊緣清楚的塊狀物。由於病患咬合正常，該側腮腺之Stenson管開口良好，於該側顏面外部無法直接觸摸到此硬塊，初步懷疑是口腔頰部膿瘍或腫瘤，遂逕自安排電腦斷層。電腦斷層檢查顯示左頰部黏膜內有一週圍被軟組織包圍之高密度訊號病灶（圖一A），鑒於外傷病史，高度懷疑是左頰部異物滯留合併局部蜂窩組織炎，遂安排手術切除。

手術在全身麻醉下進行，在左頰部口腔黏膜做一切口（圖一B），將腫塊與週邊組織剝離，取出大小1.0×0.5×0.2cm之褐色玻璃碎片（圖一C），局部清創後縫合，並把局部組織送病理檢查。術後傷口情況良好，於兩日後出院，病理化驗顯示包裹異物的組織爲異物性肉芽腫。術後追蹤迄今已逾1年，該側頰部黏膜平整，已觸摸不出有任何異樣，病患無咀嚼障礙，亦無任何疼痛不適感。

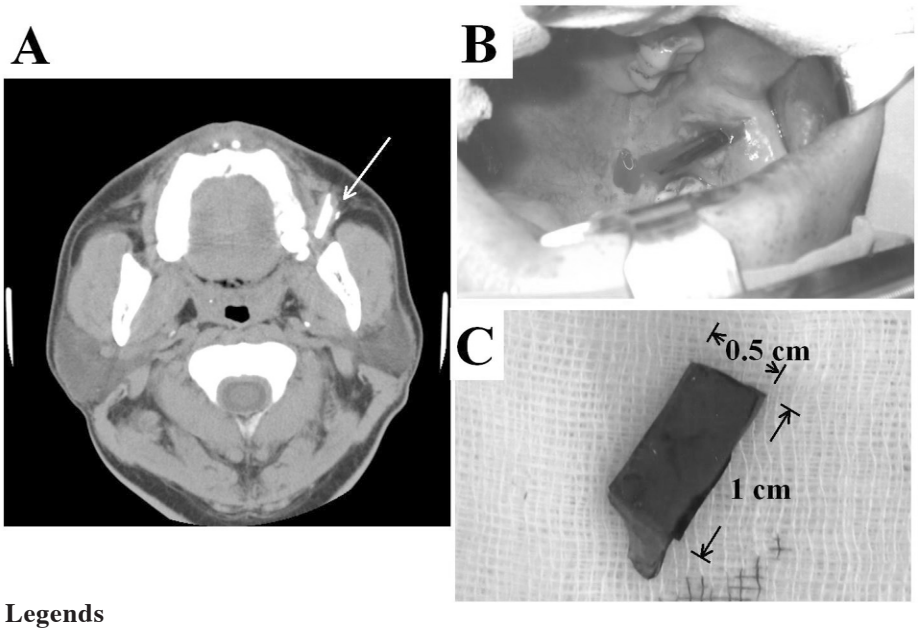

Legends

圖一.電腦斷層檢查顯示左側頰部有一高訊號之病灶(A：箭號)。手術時在左側頰部黏膜做一橫向之切口(B)，取出一1.0×0.5×0.2 cm褐色玻璃碎片(C)。

討論

頰部黏膜腫塊根據病史詢問，可以區分爲突然發生(sudden-onset)或是緩慢成長(slowly-growing)的，前者鑑別診斷包括蜂窩組織炎、膿瘍形成或唾液腺結石(1)，後者除了需考慮到良性(2,3)或惡性(4,5)腫瘤病變，尚需考慮到可能是異物滯留後所造成的緩慢發炎反應(6)。本個案之頰部硬塊爲1年內逐漸形成，於觸診時約略可摸到一硬質、邊緣清楚的塊狀物，初步懷疑是腫瘤，鑑於外傷病史，尚需考慮到可能是異物滯留。

處理頰部腫塊前需安排影像學的檢查：磁振造影對於腫瘤等軟組織的檢查較有幫助，而頭顱正面及側面X光攝片(head antero-posterior & lateral X -ray)或電腦斷層對於骨頭等堅硬物體的檢查較爲有用，特別是對於骨質、木質、金屬或玻璃(7,8)的異物；若合併咬合異常時，才需額外安排全口牙齒攝片(panorex)或顳頷關節攝片(temporo-mandibular X-ray)。本個案求診時並無咬合困難，故無安排全口牙齒攝片或顳頷關節攝片，鑑於外傷病史，遂安排電腦斷層。電腦斷層亦顯示一高訊號病灶（圖1A），高度懷疑是結石形成或異物滯留，於手術後證實玻璃異物。

根據文獻，曾有案例因頭頸部外傷就醫，急診處理時醫師沒有意識到異物滯留的可能，僅表面傷口縫合，多年後病患出現了牙關緊閉，而後續追蹤治療的醫師又疏於安排進一步的檢查，致使異物長期滯留於顱底(9)。因此，影像學檢查是處理頭頸部外傷時的常規檢查，特別是在碎玻璃割裂傷後的處理(8)，除了簡單縫合或利用皮瓣移植以彌補缺損的皮膚組織外(10)，尚需注意避免把玻璃碎片遺留於體內，簡單的頭顱側面及正面X光攝片(head antero-posterior & lateral X-ray)即可避免這種失誤。假若滯留異物於傷口時，短期內會造成傷口感染、癒合不良及膿瘍形成，長期則會造成慢性發炎感染及肉芽腫反應(6)。本個案之玻璃異物應爲2年前臉部外傷所遺留，當時急診處置時僅表面傷口縫合，並未安排影像學檢查，起初並無任何異物排斥反應，直到1年後才引起慢性發炎感染及肉芽腫反應，產生咀嚼疼痛之症狀，所幸手術取出後復原良好。

結論

處理頭頸部外傷時需排除異物滯留，在緊急傷口處理後，尚需影像學的檢查，以避免異物滯留引起爾後相關的併發症。

參考文獻

1. 林明正、胡克信：口腔頰部小唾液腺涎石症。台耳醫誌 2005；40：244-7。
2. 巫剛肇、呂宜興、李國森：口腔增生性疣狀白斑。台耳醫誌 2004；39：166-9。
3. 林炎良、趙品植、楊宗翰、李飛鵬：頰部復發之多型性腺瘤。台耳醫誌 2003；38：68-71。
4. 陳建志、林炯堃、周建聖、魏銘華：口腔白斑中的鱗狀上皮原位癌。台耳醫誌 2006；41：142-6。
5. 杜侑原、陳勃旭、蔡森田：小唾液腺淋巴上皮瘤樣癌。台耳醫誌 2004；39：132-5。
6. Lysitsa S, Najm SA, Samson J, Lombardi T. Submucosal nodule of the tongue--foreign body granuloma of the tongue. Arch Dermatol 2006;142:385-90.
7. Steele MT, Tran LV, Watson WA, Muelleman RL. Retained glass foreign bodies in wounds: predictive valve of wound characteristics, patient perception, and wound exploration. Am J Emerg Med 1998;16:627-30.
8. Orlinsky M, Bright AA. The utility of routine x-rays in all glass-caused wounds. Am J Emerg Med 2006;24:233-6.
9. 陳加偉、辛宗翰、歐哲甫、蘇茂昌、劉乃文：頸部穿刺傷遺留的顱底異物-病例報告。中耳醫誌 2002；37：156-8。
10. Gur E, Barnea Y, Leshem D, et al. Walk-through injuries: glass door facial injuries. Ann Plast Surg 2001;46: 613-6.

Retained Glass Foreign Body in Buccal Mucosa

Jiann-Jy Chen[1,2,3], Ming-Hua Wei[1] and Der-Yuan Chian[1]*

Department of Otorhinolaryngology, Tao-Yuan Hospital,

Department of Health, Executive Yuan, Taoyuan[1],

Department of Otorhinolaryngology, Chi Mei Medical Center, Tainan[2],

Faculty of Medicine, School of Medicine, Fu Jen Catholic University, Taipei, TAIWAN[3]

Abstract

Facial trauma is common in medical emergency. Retained foreign body will lead to wound infection or poor healing in short-term course, and chronic inflammation, abscess formation or granulation in long-term course. A 46-year-old male patient suffered from facial trauma and was treated at an emergency department of other hospital in 2002. Then the course was uneventful. Left buccal gradual swelling and pain has bored him since 2004. Physical examination showed a 1×2 cm mass located in left buccal mucosa at our hospital in 2005. Computed tomography revealed soft tissue around a high-signal lesion. Finally, a 1.0×0.5×0.2 cm glass foreign body was removed from his left buccal mucosa surgically. According to the trauma history, retained foreign body was confirmed. Therefore, we presented this case as warn.

Key Words: Retained glass foreign body, Facial trauma.

＊Corresponding author

Received：25 Sep 2007；Accepted：5 Nov 2007