選擇適當的診斷：化膿性肉芽腫或小葉狀微血管瘤

陳建志[1,2,3] 陳登郎[4*]

行政院衛生署桃園醫院耳鼻喉科[1]；行政院衛生署竹東醫院耳鼻喉科[2]；

天主教輔仁大學醫學院醫學系[3]；吉豐耳鼻喉科診所[4]

摘　要

化膿性肉芽腫是一種常見於皮膚或黏膜的良性病變，已知一種訛稱，病理學家認為是小葉狀微血管瘤。我們報告一位61歲女性，因舌頭正中部位長出一顆硬質之腫塊5個多月，求診於本院，臆斷為舌腫瘤，遂安排手術切除。術後組織病理呈現多葉狀的微血管增生，在葉狀結構間為間葉組織，形成小葉狀微血管瘤，當時病理診斷為化膿性肉芽腫；但是，化膿性肉芽腫並不全然等於小葉狀微血管瘤，為了突顯該個案臨床上呈現腫瘤性病變的特點，診斷為小葉狀微血管瘤會較為恰當。

關鍵字：舌腫瘤，化膿性肉芽腫，小葉狀微血管瘤

＊通訊作者

收件日期：2009年12月11日；接受日期：2010年02月08日

前言

化膿性肉芽腫(pyogenic granuloma，或granuloma pyogenicum)是一種快速成長、紅腫及有莖狀結節，受傷時容易出血，是一種相當常見的良性病變，常見於皮膚或黏膜—皮膚部位常見於軀幹、上肢和頭部，而黏膜部位常見於口腔(1)，好發於齒齦(2)，其次為嘴唇、頰部和舌部。化膿性肉芽腫容易在之前已經存在的血管性病灶內快速成長，普遍認為它與外傷或激素有關，可以說是發炎性、腫瘤性或血管性病變，病理學家一直認為它同義於小葉狀微血管瘤(lobular capillary hemangioma)(3)，但是，臨床診斷該選擇何種同義詞值得商榷。

病例報告

一位61歲女性，無其他過去病史，亦無抽菸、酗酒或嚼食檳榔之習慣，因為舌頭正中處逐漸長出一顆腫塊5個多月，雖然不會疼痛，但是舌面異物感一直困擾著她，遂求診於本院。本院理學檢查發現有一硬質之腫瘤位於舌頭正中處(圖一A)，其它耳鼻喉頭頸理學檢查並無異常發現，鑒於無法完全排除腫瘤之可能，建議手術切除。

手術於全身麻醉下進行，於舌面上施行一楔狀之切口，切下一顆1.8×1.5×1.0 cm硬質之腫瘤(圖一B)，對舌面缺損進行簡單縫合。組織病理顯示聚集成簇的微血管，排列成許多葉狀的結構(圖二)，介於微血管叢之間的則是間葉組織，形成典

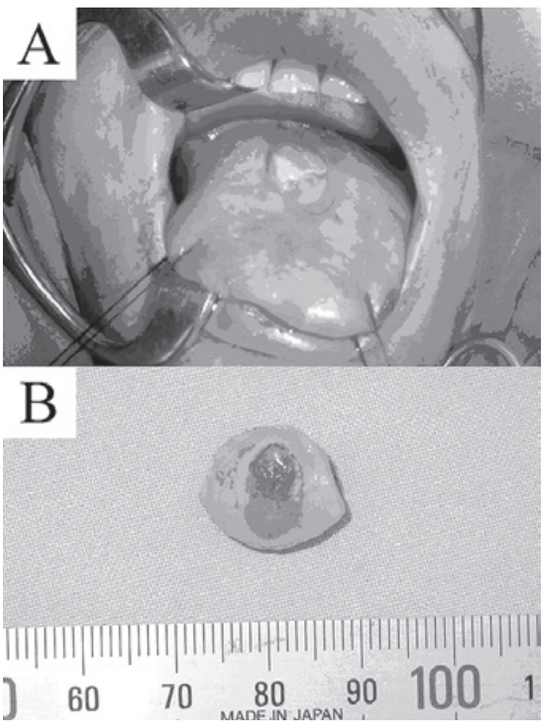

圖一、A：術前，舌頭正中處有一顆硬質之腫瘤。
B：術後，切下一顆1.8×1.5×1.0 cm之腫瘤。

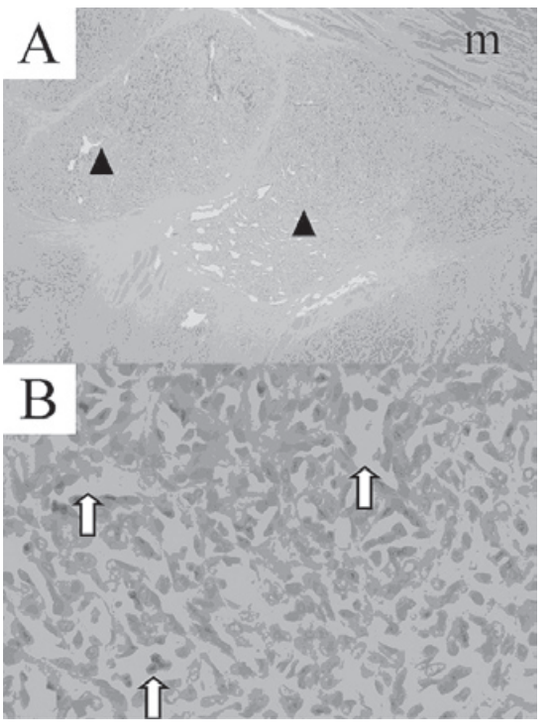

圖二、A：(H&E染色，40×) 組織病理顯示聚集成簇的微血管，排列成許多葉狀的結構(三角形號)，介於葉狀微血管叢之間的則是間葉組織。m =舌肌。
B：(H&E染色，100×) 在葉狀組織內則是許許多多管徑大小不一的微血管(箭號)。

型之小葉狀微血管瘤，病理醫師遂診斷為「化膿性肉芽腫」，但是，臨床醫師認為「小葉狀微血管瘤」會更為恰當，遂引起討論。術後追蹤迄今已逾1年，尚無復發的跡象。

討論

會生長於舌部的腫塊，根據國內文獻記載，包括1) 先天性殘留物結構：異位甲狀腺(4)、甲狀舌骨囊腫(5)，2) 腫瘤性病變：骨瘤(6)、誤生瘤(7)、橫紋肌瘤(8)、淋巴瘤(9)、神經鞘瘤(neurilemoma)(10)、平滑肌肉瘤(11)…等，甚至是轉移來的癌症(12)，3) 血管性病變：動靜脈畸形(13)、血管瘤(14)，或4) 發炎性病變：長期異物潛留所致(15)；以上病變之處置不外乎保守觀察或手術切除，如果是血管性病變，還需考慮栓塞(16)或結紮(13)。本個案無舌部潰瘍或外傷之病史，病變處呈現無柄之結節狀，根據病程發展與臨床特點，較不可能是先天性結構殘留物，傾向是腫瘤性病變，亦有可能是血管性或發炎性的病變，因此，手術切除及病理檢查實為必要。

由於化膿性肉芽腫在受傷時容易出血，常會被誤診為血管瘤(hemangioma)(17,18)，在組織病理下可以見到兩種區域(2)：

(1) 表面區域：常常會呈現水腫、微血管擴張或炎性肉芽組織等反應，會有潰瘍的傾向，細菌容易滋長於其上，而且該區之血管成份類似一般的肉芽腫，這可能就是最初被名為「化膿性」及「肉芽腫」之因(1)。

(2) 內部區域：往往是微血管大量增生聚集，有的會排列成葉狀，微血管內皮細胞之細胞核從非常不起眼到呈現類似上皮細胞的都有，常常可以見到細胞有絲分裂，反應出病灶快速成長的特點(17)。病理學家普遍認為化膿性肉芽腫就是小葉狀微血管瘤(1)，但是，Epivatianos等(2005)(2)發現並非所有化膿性肉芽腫內部的微血管都會聚集成小葉狀，應分為「小葉狀微血管瘤」與「非小葉狀微血管瘤(non-lobular capillary hemangioma)」，前者傾向是一個良性的血管性腫瘤，而後者傾向是對抗局部病因所產生的反應性增生性病灶，兩者在型態、病因與病理略有差異(表一)，而Jafarzadeh等(2006) (19)亦認同這樣的看法，但是，世界衛生組織(2006)依然認定「化膿性肉芽腫」同義於「小葉狀微血管瘤」(3)。

可見，化膿性肉芽腫最重要的病理特點是病灶內部的微血管增生，絕非字面上的「化膿性」或「肉芽腫」，是否完全同義於「小葉狀微血管瘤」尚有些許爭議，可據此與卡波西氏肉瘤(Kaposi's sarcoma)、血管內皮瘤(hemangioendothelioma)、血管肉瘤

表一、化膿性肉芽腫中小葉狀微血管瘤與非小葉狀微血管瘤之比較

化膿性肉芽腫		小葉狀微血管瘤	非小葉狀微血管瘤
型態		66.7%是無柄的	77%是有柄的
病因		80%找不到	88.6%可找到
病理			
	內部細胞學型態	高度的血管增生並集合成葉狀	高度的血管增生，類似肉芽組織
	纖維成熟的核心	無	15.3%可以找到

整理自 Epivatianos A, Antoniades D, Zaraboukas T, et al: Pyogenic granuloma of the oral cavity: comparative study of its clinicopathological and immunohistochemical features. Pathology International 2005;55:391-7。

(angiosarcoma)、無色素之黑色素瘤(amelanotic melanoma)、鱗狀上皮癌(squamous cell carcinoma)、基底細胞癌(basal cell carcinoma)、細菌性血管增生(bacillary angiomatosis)或轉移性的癌症(20)等鑑別。

化膿性肉芽腫的處置以手術切除為主，雖然是「血管瘤」，術前的磁振造影及血管造影其實並不需要，很少會像動靜脈畸形或一般的血管瘤般會有大出血的風險，因此，術中尚不需要仰賴結紮或栓塞(13,16)。本個案手術切除相當順利，術後後情況良好，而組織病理呈現小葉狀微血管瘤，屬於化膿性肉芽腫，但是，「化膿性肉芽腫」字面上傾向於闡述一個發炎性的病變，可否兼顧到本個案臨床上傾向於腫瘤性病變的特點？值得商榷。

結論

「化膿性肉芽腫」僅是臨床上的訛稱，傾向於闡述一個發炎性的病變，是否完全同義為「小葉狀微血管瘤」尚有些許爭議，為了突顯本個案呈現腫瘤性病變的特點，並兼顧組織病理學上的發現，診斷為「小葉狀微血管瘤」會較為恰當。

參考文獻

1. Toida M, Hasegawa T, Watanable F, et al. Lobular capillary hemangioma of the oral mucosa: clinicopathological study of 43 cases with a special reference to immunohistochemical characterization of the vascular elements. Pathology International 2003;52:1-7.
2. Epivatianos A, Antoniades D, Zaraboukas T, et al. Pyogenic granuloma of the oral cavity: comparative study of its clinicopathological and immunohistochemical features. Pathology International 2005;55:391-7.
3. Sangueza OP, Mihm, Jr. MC, Kasper RC, et al. Vascular tumours. In: LeBoit PE eds. World Health Organization Classification of Tumours. Pathology & Genetics of Skin Tumours. IARC press, Lyon, 2006: 233-46.
4. 方義正、游進益、許振益：異位甲狀腺。中耳醫誌 2000；35：103-6。
5. 戴仲甫、張克昌、陳俊義、徐銘燦：甲舌管囊腫。中耳醫誌 1997；32：241-5。
6. 翁炳坤、林曜祥、聶鑫、王興萬：舌部骨瘤—病例報告。中耳醫誌 1996；31：245-8。
7. 張志毅、蔡銘修：舌根部誤生瘤-病例報告。中耳醫誌 1997；32：473-6。
8. 劉俊欣、戴志展、陳志榮、蔡銘修：舌根部之成年型橫紋肌瘤。台耳醫誌 2004；39：83-6。
9. 林豪杰、張廷安、林坤霖：舌根部腫瘤的非何杰金氏淋巴瘤：個例報告。長庚醫誌 2004；8：190-3。
10. 林啟秦、李國森、張克昌：舌根部神經鞘瘤。台耳醫誌 2004；39：119-21。
11. 楊子立、江俊斌、郭生興、郭英雄：舌之平滑肌肉瘤。中華民國口腔顎面外科學會雜誌 2006；17：109-16。
12. 江裕群、林松村、李飛鵬、邱仲峰、方嘉良：舌之轉移性腎細胞癌－病例報告。中耳醫誌 1999；34：228-31。
13. 李宗勳、賴幸光、蔣百聰、劉奕添、馮冠明、陳宏基：以階段式複股線多重結紮術成功治療舌部動靜脈血管瘤之經驗。中華整形外科醫誌 2006；15：309-13。
14. 陳平有、陳娥、牛賢奎、徐聖康、徐霖：平陽黴素介入治療口腔頜面部血管瘤的臨床研究。郿陽醫學院學報 2005；24：143-5。

15. 林泰良、婁培人：舌部埋藏性異物—病例報告。中耳醫誌 1996；31：241-4。
16. 李勁松、陳傳良、許林鋒、潘朝斌、王建廣、楊朝暉：超選擇性栓塞術在口腔頜面部蔓狀型血管瘤緊急止血中的應用。中華急診醫學雜誌 2004；12：46-8。
17. Fortna RR, Junkins-Hopkins JM. A case of lobular capillary hemangioma (pyogenic granuloma), localized to the subcutaneous tissue, and a review of the literature. Am J Dermatopathol 2007;29:408-11.
18. Pagliai KA, Cohen BA. Pyogenic granuloma in children. Pediatric Dermatology 2004;21:10-3.
19. Jafarzadeh H, Sanatkhani M, Mohtasham N. Oral pyogenic granuloma: a review. J Oral Sci 2006;48:167-75.
20. Ramón Ramirez J, Seoane J, Montero J, Esparza Gómez GC, Cerero R. Isolated gingival metastasis from hepatocellular carcinoma mimicking a pyogenic granuloma. J Clin Periodontol 2003;30:926-9.

Case Report

Which is an Appropriate Diagnosis of Pyogenic Granuloma or Lobular Capillary Hemangioma

Jiann-Jy Chen [1-3] and Dem-Lion Chen [4]*

Department of Otorhinolaryngology, Tao-Yuan Hospital, Department of Health, Executive Yuan, Taoyuan [1];Department of Otorhinolaryngology, Chu-Tung Hospital, Department of Health, Executive Yuan, Hsinchu [2];Faculty of Medicine, School of Medicine, Fu Jen Catholic University, Taipei [3]; G-Home Otorhinolaryngologic Clinic, Kaohsiung, Taiwan [4]

Abstract

Pyogenic granuloma (PG) is a benign lesion, often seen in skin or mucosa. It is a misnomer, and has been pathologically considered as lobular capillary hemangioma (LCH). A 61-year-old female presented with a firm mass in her midline tongue for over 5 months. Tongue tumor was impressed, and then excision was performed. Post-operative pathology revealed capillary proliferation aggregated in multiple lobes, and mesenchymal tissues located between them, so PG was pathologically diagnosed. However, PG is not altogether LCH. In view of clinical neoplastic characteristic, the case should be diagnosed as LCH.

Key Words: ongue tumor, pyogenic granuloma, lobular capillary hemangioma.

∗Corresponding author
Received：11 Dec 2009；Accepted：08 Jan 2010